

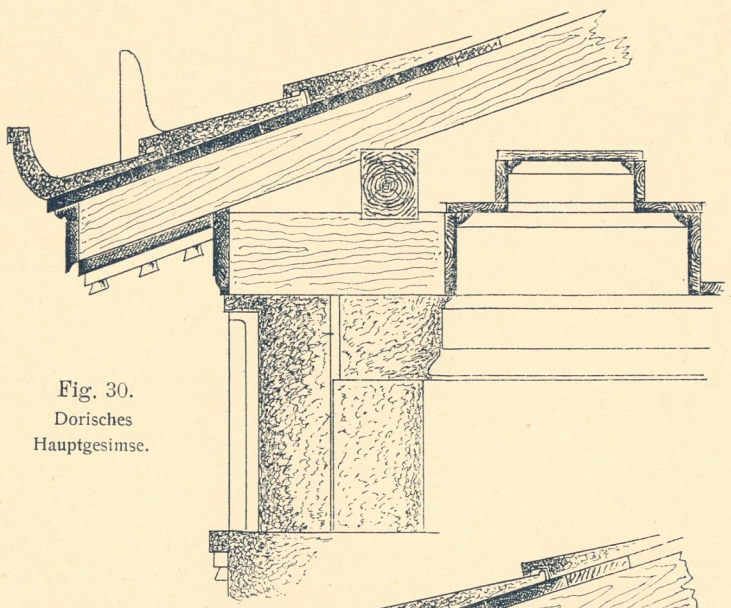Fig. 30.
Dorisches
Hauptgesimse.

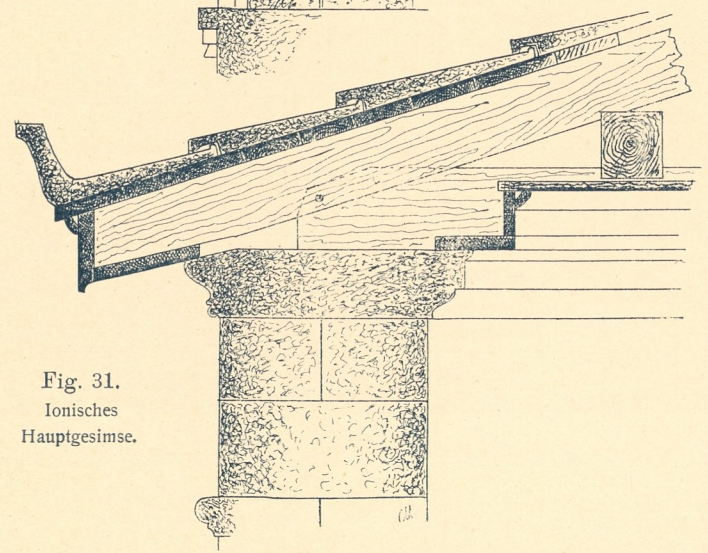


Fig. 31.
Ionisches
Hauptgesimse.

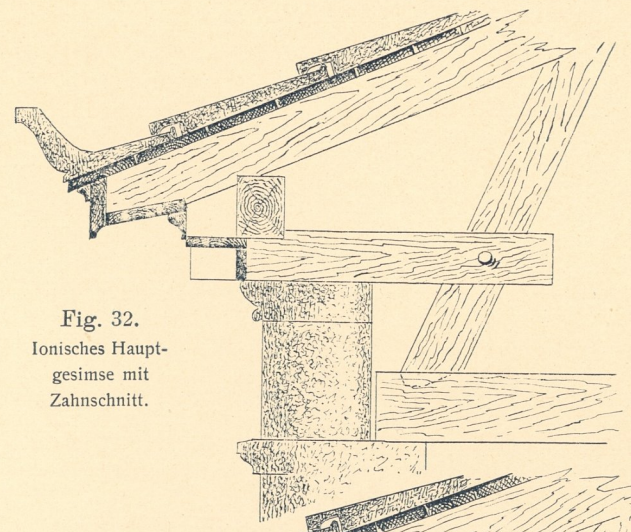


Fig. 32.
Ionisches Haupt-
gesimse mit
Zahnschnitt.

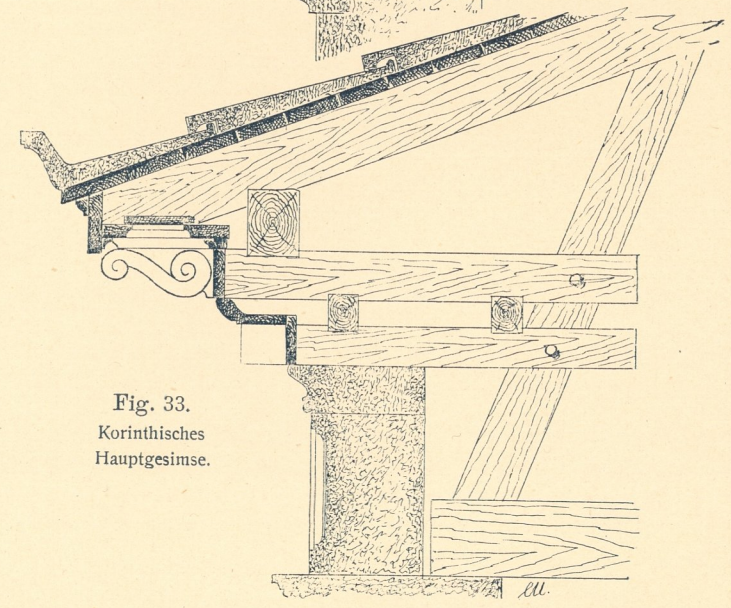


Fig. 33.
Korinthisches
Hauptgesimse.