

Verbindung der Arme und des Zahnkranzes mit den Armen.

Fig. 1.  
Ansicht.

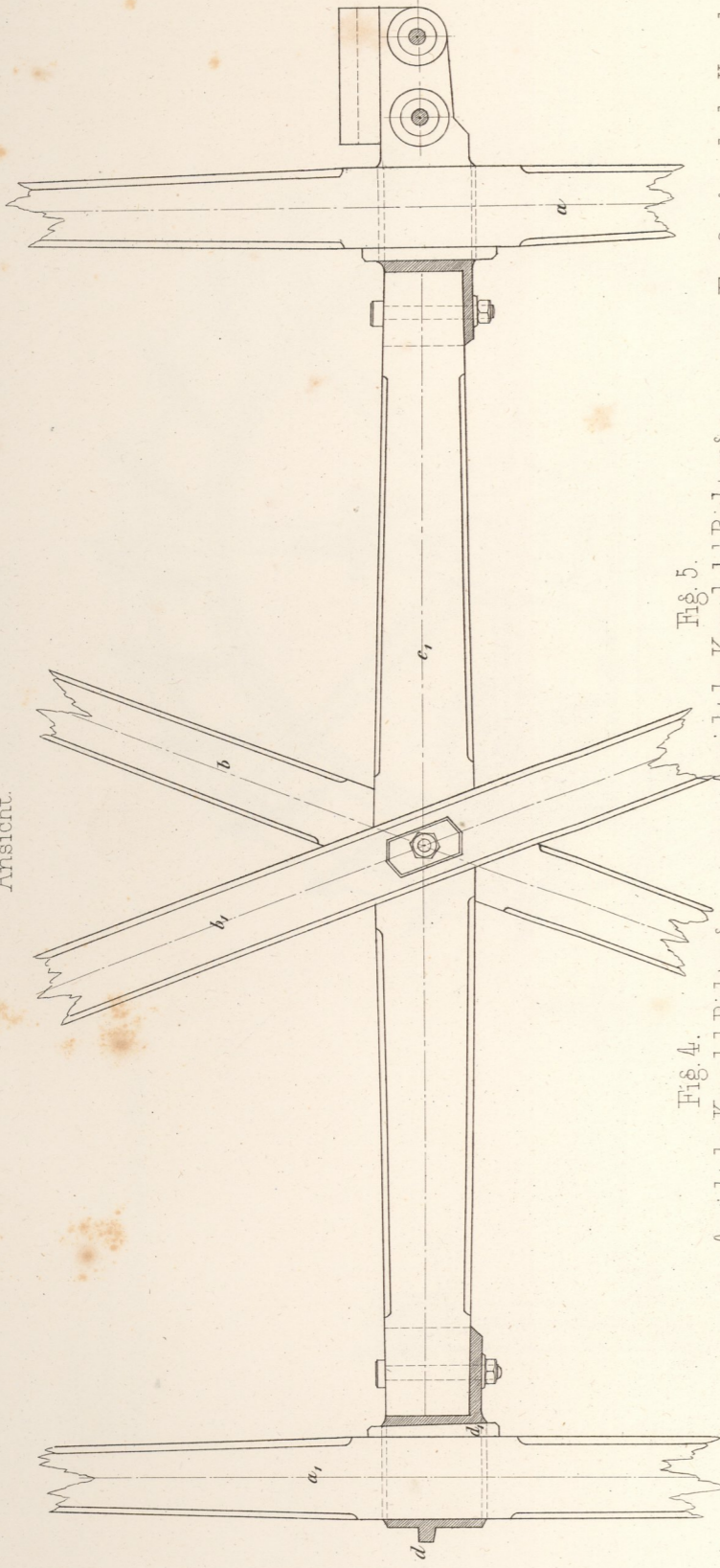


Fig. 3. Ansicht der Kapsel d  
Richtung c

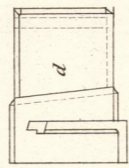


Fig. 4.  
Ansicht der Kapsel d Richtung c1

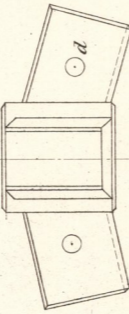


Fig. 5.  
Ansicht der Kapsel d in Richtung c1

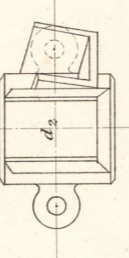


Fig. 6. Ansicht der Kapsel d2  
nach der Richtung  
des Zahnkranzes.

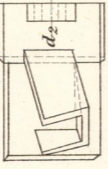


Fig. 2.  
Grundriß.

